

.....

## Caractérisation de texture : application sur les images échographiques du rein

Tahiri Alaoui M.\*- Farssi S. M.\*\*-Touzani A.\*-Mortalla K.\*\*\*-P.  
Bunel\*\*\*\*

\* UFR : ACSYS, Faculté des sciences –université MOHAMMED V - Rabat, Maroc.

\*\* Laboratoire de Vision-E.S.P-BP 5085 Dakar-Sénégal-.

\*\*\* Clinique médicale I du CHU Aristide Le Dantec- Dakar

\*\*\*\* Laboratoire LERISS, Université Val-de-Marne, Créteil

Projet SADAIC FICU – PASS/5 -2000

[at\\_mustapha@yahoo.fr](mailto:at_mustapha@yahoo.fr) ; [farsism@ucad.sn](mailto:farsism@ucad.sn)

.....

**RÉSUMÉ.** L'échographie rénale reste le moyen le moins coûteux pour l'exploration du rein. Le système que nous proposons est une contribution à l'amélioration du diagnostic automatique du rein par l'analyse de texture, une technique qui a fait ses preuves dans le domaine de la caractérisation des organes humains sur des images ultrasoniques. Dans un premier temps, la caractérisation structurale des images de texture échographique du rein permettra de visualiser (forme et position) les différentes composantes du rein (glomérules, médullaire, zone corticale). Elle sera complétée par l'analyse statistique de texture qui consistera à réaliser des ponctions virtuelles sur le rein pour en évaluer l'état général en quantifiant la texture des différentes régions caractéristiques.

**ABSTRACT.** Renal echography remains the least expensive means for the exploration of the kidney. The system that we propose is a contribution for the diagnostic automatic of the kidney on ultrasound image. The analysis of texture is a technique which proved reliable in the field of the characterization of the human organs on ultrasound images. Indeed, our contribution aims at the characterization of the images of echographic textures of the kidney. This characterization is, in a first level, structural to evaluate the presence (form and position) of the various components of the kidney (clusters, medullary cortical zone). The statistical analysis of texture constitutes our second approach by carrying out virtual punctures on the kidney in order to be able to evaluate its state by quantifying the texture of the various areas characteristic of the kidney .

**MOTS-CLÉS :** texture, échographie, segmentation, analyse structurale, analyse statistique.

**KEYWORDS:** texture, ultrasound, segmentation, structural analysis, statistical analysis.

.....

Novembre 2005, Numéro spécial CARI'04

Revue ARIMA

pages 1 à 24

.....

## 1. Introduction

L'échographie rénale constitue une méthode précieuse non invasive pour évaluer l'état d'un rein. Le traitement des images échographiques du rein permet d'automatiser le diagnostic, mais pose trois problèmes fondamentaux : la difficulté de délimiter le rein vu la similarité avec des tissus voisins, le bruit de speckle et les artefacts qui caractérisent généralement les images ultrasonores et enfin la difficulté de modéliser le rein [2].

La segmentation est un traitement de bas niveau qui rend possible la quantification d'informations. Néanmoins, cette étape dépend du type d'image qui diffère à la fois par le système d'acquisition et par le processus de formation de l'image. Ainsi, la segmentation des images ultrasonores est difficile dans la mesure où les régions recherchées ne sont pas parfaitement localisées. L'exploitation de connaissance a priori sur la correspondance entre l'information anatomo-physiologique et l'information liée au processus de formation de l'image est très utile pour déterminer la méthode de segmentation convenable. Pour les images ultrasonores, on trouve plusieurs approches, mais les plus adaptées sur ce type d'image sont l'approche hybride (contour actif) [1], [2] et la croissance de région.

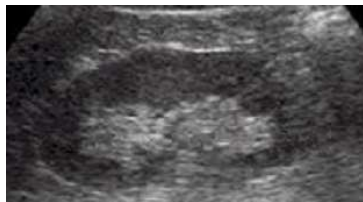
L'extraction du rein sur une image échographique n'est pas une fin en soi dans la mesure où il est très difficile de concevoir une méthode de segmentation permettant une délimitation fiable et correcte. En conséquence, notre système est semi-automatique car le contour délimitant le rein comme région d'intérêt sera défini manuellement par l'utilisateur.

L'image de texture d'une image échographique rénale peut être analysée par plusieurs méthodes d'analyse de texture [3]. Or, la forme et l'apparence des éléments qui forment le rein jouent un grand rôle dans la décision du spécialiste lors du diagnostic [5], [24]. C'est ainsi que, dans la première partie de notre travail, nous allons procéder à une analyse structurelle de la texture rénale en développant des attributs pouvant caractériser le rein à travers la position et la forme de ses éléments constitutifs.

Cette démarche sera suivie, dans une deuxième étape, d'une caractérisation statistique de la texture du rein par la réalisation de ponctions virtuelles, de manière à pouvoir évaluer son état en quantifiant la texture des différentes régions caractéristiques (centrale, corticale). Dans cette partie, nous chercherons également à savoir si l'information apportée par l'une des deux régions (centrale, corticale) peut être suffisante pour la caractérisation du rein ou s'il est indispensable de réunir les données sur l'organe dans son ensemble.

## 2. Acquisition :


Les images utilisées dans le cadre de ce travail représentent la coupe frontale du rein droit obtenue à partir de la ligne axillaire postérieure (figure 1). Le choix de la coupe frontale est basé sur trois critères. En premier lieu, cette coupe permet de faire apparaître une grande quantité d'informations sur le rein et spécialement sur la corticale. Ensuite, visuellement on peut déceler quelques pyramides de Malpighi [4]. Enfin, la coupe frontale présente une reproductibilité supérieure à celle des coupes sagittale ou oblique. Les acquisitions sont faites à vessie vide pour qu'il n'y ait pas de dilatation des calices. (Image BMP de taille 170x270, de niveaux de gris [0.225]).



**Figure 1.** Image originale en coupe frontale

On peut citer parmi les méthodes semi-automatiques proposées pour délimiter le rein, celle utilisant une correction par interpolation B-spline cubique, avec un contour tracé manuellement [3], celle qui a recours à un modèle elliptique déformable [2] et enfin une méthode automatique basée sur une modélisation par champs de Markov proposée récemment par Martín & al [17] dans le cas d'un rein sain. Cependant, toutes ces méthodes ne peuvent s'appliquer sur nos images, car il est difficile de le faire d'une manière automatique sur un organe composé de différents tissus et surtout dans le cas d'une pathologie.

Afin d'extraire la région d'intérêt de l'image globale, nous procédons à une délimitation manuelle du rein. Le rein ainsi délimité est placé dans un fond blanc en enregistrant les points appartenant à la région d'intérêt (figure 2).



**Figure 2.** La région d'intérêt placée dans un masque blanc

L'impact de cette étape peut être mesuré en quantifiant la différence entre les différentes délimitations réalisées par un ensemble d'utilisateurs ayant une acuité visuelle normale. Cette quantification est réalisée en calculant le chevauchement entre les régions obtenues (tableau 1) :

$$C_{i,j} = \frac{S_i \cap S_j}{S_i \cup S_j}$$

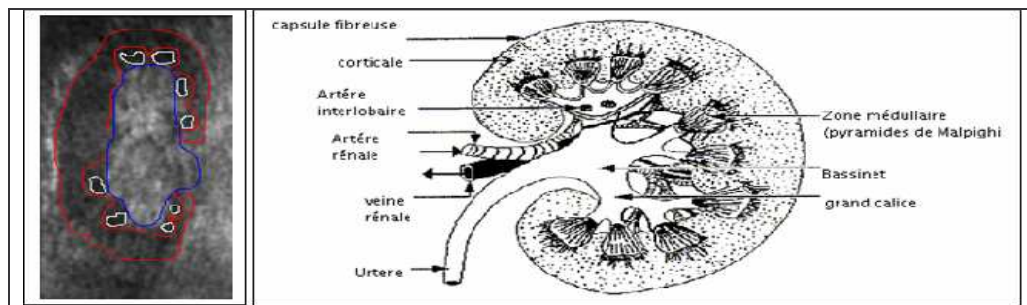
où  $S_i$  et  $S_j$  sont les régions obtenues par les cliniciens  $i$  et  $j$ .

Moyenne	0.903
Var. standard	0.0359
Coeff. Var.	4.73%

**Tableau 1.** Statistiques sur les chevauchements mutuels entre les segmentations réalisées

### 3. Analyse structurelle

### 3.1. Echo-Anatomie du rein



**Figure 3.** Correspondance entre l'anatomie et l'écho-structure de l'image

L'importance des échos (points blancs) dans les tissus permettra de décrire des tissus hypoéchogènes, échogènes et hyperéchogènes (figure 3). La répartition inégale de cette échogénicité dans un même tissu permettra de le décrire comme région échographiquement hétérogène. Sur une bonne échographie d'un rein normal, on peut distinguer trois niveaux d'échogénicité [4]:

- Les pyramides de Malpighi apparaissent, selon l'hydratation, hypoéchogènes c'est-à-dire avec un niveau de gris moyen très faible.
- le cortex et les colonnes de Bertin apparaissent hyperéchogènes c'est-à-dire avec un niveau de gris moyen et uniforme tendant vers le gris.
- La zone centrale, pyélovasculaire, est plus hyperéchogène que le cortex car elle est très réfléchissante à cause du contenu graisseux.

Le respect de ces trois niveaux d'échogénicité permet au clinicien d'affirmer la normalité du rein diagnostiqué. En effet, une mise en défaut de cette correspondance à travers toute déformation de l'échogénicité d'une région mène à confirmer, sinon suspecter, une pathologie rénale [4], [5], [6]. Cette idée correspond à celle introduite par Hong Zhu [7] pour évaluer la région glomérulaire (corticale) et dans le travail de Wu [8] pour la caractérisation de la pyélonéphrite aiguë à partir d'une binarisation de l'image.

C'est dans ce sens que nous développons une analyse structurale de la texture de l'image échographique du rein afin de la caractériser par des descripteurs découlant de l'analyse des formes de ses régions (les régions de différente échogénicité précitées) et établir une classification préliminaire d'un ensemble d'images pour valider ce point de vue.

Le niveau de gris est le descripteur fondamental de toute image échographique. Cependant, l'image échographique du rein est une image de texture d'une assez importante rugosité, ce qui entraîne la nécessité de tenir compte et de définir d'autres descripteurs.

### 3.2. Filtrage

Pour une meilleure distinction entre les différentes régions du rein, le filtrage de l'image par la réduction du bruit s'avère obligatoire afin d'effectuer un seuillage sur l'histogramme des niveaux de gris. En effet, les images échographiques sont caractérisées par le bruit speckle, de type hautes fréquences, qui fait disparaître les limites entre les régions représentatives de l'image. Ce bruit essentiellement dû au phénomène de dispersion causé par les microstructures, dépend de la largeur de bande, de la fréquence et de la qualité de la sonde [9].

La comparaison entre les filtres réducteurs du bruit speckle, tels que les filtres de Lee, Kuan, Frost, filtre anisotropique de diffusion, et filtre à base de transformée d'ondelettes, montre que le filtre de diffusion anisotropique est le plus performant pour obtenir les meilleurs résultats. Il permet de renforcer la différence entre régions et d'éliminer le bruit en augmentant l'homogénéité dans les régions tout en préservant les frontières et les détails [8].

Les versions optimisées [10], [11] de ce filtre ont été utilisées avec succès dans plusieurs applications en imagerie médicale [12], [13] et spécialement dans le traitement des images ultrasonores où les résultats obtenus montrent sa pertinence [14], [15].

Ce filtre est régi par l'équation suivante :

$$\frac{\partial}{\partial t} I(x,t) = \text{div}(c(\nabla I(x,t)) \cdot \nabla I(x,t))$$

où  $x = (u, v)^t$  représente les coordonnées spatiales,  $I(x,t)$  correspond à l'intensité de l'image,  $c(\nabla I(x,t))$  est la fonction de diffusion et est à décroissance monotone avec le gradient  $\nabla I(x,t)$ .

La fonction de diffusion peut être choisie comme suit :

$$c(\nabla I(x,t)) = \exp\left[-\frac{|\nabla I(x,t)|}{k}\right]^2$$

Ainsi, si le gradient est élevé, la diffusion est arrêtée. Le paramètre  $k$  est choisi suivant la force des contours et le niveau du bruit [15], [16].

Pour convertir le bruit multiplicatif en un bruit additif, nous avons appliqué ce filtre sur le logarithme de l'image. On obtient alors :

$$I(x) = \log(I_e) = \log(I_{ideal} \times I_{bruit}) = \log(I_{ideal}) + \log(I_{bruit})$$

$I_e$  est le signal image échographique,  $I_{ideal}$  le signal non altéré, et  $I_{bruit}$  le bruit speckle altérant l'image. L'image est restituée par transformation exponentielle (figure 4).

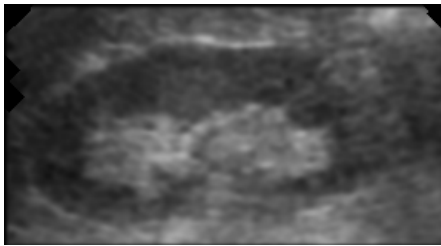


Figure 4. Application du filtre anisotropique non linéaire.

### 3.3. Segmentation

Les méthodes de segmentation basées sur une approche frontière appliquées sur notre type d'images donnent des résultats inexploitable. En effet, la sensibilité des détecteurs est très difficile à gérer, dans la mesure où ces méthodes se basent sur une modélisation de contour ce qui rend difficile l'exploitation des connaissances a priori sur l'image. C'est pour cela que cette est pratiquement inutilisable dans la segmentation d'images ultrasonores.

Les méthodes de croissance de région sont restées peu utilisées avant le développement des méthodes adaptatives [18].

La croissance de région consiste à définir un ensemble de démarrage qu'on appelle "point germe". A chaque niveau de croissance, on ajoute les pixels voisins qui ont des propriétés similaires à ceux de l'ensemble germe (niveau de gris, texture, couleur...).

Pour nos images, la notion de texture est l'élément fondamental sur lequel nous allons nous baser pour mesurer la similarité entre les points candidats et l'ensemble germe. Nous avons testé les descripteurs de texture les plus utilisés pour connaître les plus discriminants. Les résultats obtenus donnent relativement les mêmes attributs utilisés dans quelques applications sur les images ultrasonores présentées par [18].

Dans la suite de ce travail, nous allons essayer d'adapter une méthode de croissance de région à notre application afin de détecter les régions rénales caractérisées dont la connaissance a priori est leur classification par niveau d'échogénicité.

### 3.3.1. Détection des ensembles germes par seuillage

La définition d'un germe de référence pour toutes les images pose des problèmes :

- Sur le plan physiologique : l'état des glomérules (activité de filtrage du sang) influe sur la représentation de l'image d'une part, et d'autre part les pyramides ont tendance à être moins texturées et de niveau de gris moyen relativement faible lors des phases d'activité, sinon texturées et de niveau de moyen plus élevé à l'état basal.
- La difficulté de réussir toutes les acquisitions dans des conditions standard.

L'échogénéicité et le niveau de gris moyen sont deux notions fortement corrélées. Par conséquent, le niveau de gris reste le descripteur principal si l'on se réfère à la description de l'image par rapport aux propriétés de la physique des ultrasons [19]. Cette connaissance a priori sur la nature des images échographique nous suggère de définir l'ensemble des germes (noyaux) avec pour seul attribut le niveau de gris via une segmentation préliminaire.

Dans une première étape de la segmentation, nous allons essayer de retrouver les noyaux des trois classes à partir de l'histogramme de niveau de gris en le modélisant par une somme de trois gaussiennes (figure 5):

$$h(x) = \sum_{i=1}^M \frac{w_i}{\sqrt{2\pi}\sigma_i} \cdot \exp\left(-\frac{(x-\mu_i)^2}{2\sigma_i^2}\right)$$

### 3.3.2. Estimation des paramètres

Il s'agit d'estimer pour chaque mode de l'histogramme la moyenne, la variance et la probabilité a priori. Parmi les méthodes dédiées à la recherche des paramètres  $\sigma_i$ ,  $w_i$  et  $\mu_i$  on trouve :

- La méthode du maximum de vraisemblance qui permet une estimation non biaisée en connaissant le nombre de modes et le calcul des paramètres se fait itérativement jusqu'à convergence [20].
- La méthode des algorithmes génétiques utilisés dans [16].

La définition d'une répartition initiale de l'image à partir de son histogramme de niveau de gris devient un problème de seuillage. Nous avons choisi de subdiviser l'image en la seuillant avec les valeurs qui correspondent aux intersections des gaussiennes [16], soit  $s_1$  et  $s_2$ .



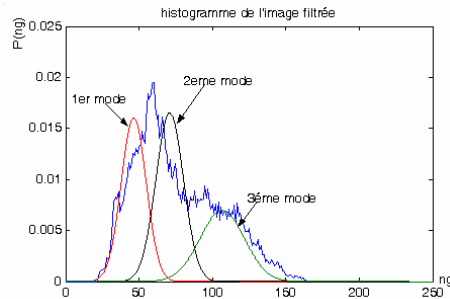


Figure 5. Histogramme modélisé par 3 gaussiennes

En tenant compte du critère d'homogénéité dans la sélection des ensembles noyaux  $C_i$  (germes), nous suggérons la solution qui définit les noyaux sur les plages de valeur  $[s_i, s_{i+1}]$  par des ensembles centrés sur les moyennes  $\mu_i$  des gaussiennes et les deux types de déviation standard (maximum et minimum) estimés sur l'histogramme, soit :

$$C_i = [\mu_i - dev\_min(i), \mu_i + dev\_max(i)] \quad i = 0, 1, 2, 3$$

Avec :

$$dev\_max(i) = \sum_{j=\lfloor \mu_i \rfloor}^{s_{i+1}} \frac{(P(j) - P(\lfloor \mu_i \rfloor))}{(s_{i+1} - \mu_i + 1)} \quad dev\_min(i) = \sum_{j=s_i}^{\lfloor \mu_i \rfloor} \frac{(P(\lfloor \mu_i \rfloor) - P(j))}{(s_i - \mu_i + 1)}$$

Avec  $P$  est l'histogramme des niveaux de gris et  $\lfloor x \rfloor$  est la partie entière de  $x$ .

A travers la classification préliminaire suivant le niveau de gris, trois classes s'imposent. Nous pouvons redéfinir les pixels qui constituent ces noyaux via un ensemble d'attributs pour rappeler l'aspect textuel de l'image et les présenter comme un ensemble d'apprentissage pour une opération de classification menant à une segmentation d'une image de texture par croissance de région. Les attributs qui ont été choisis sont : le niveau de gris, le contraste, l'entropie, des descripteurs de variance local VMTB (variation minimum totale bidirectionnelle), la longueur de plage et la régularité locale.

### 3.3.3. Croissance des régions et post-segmentation

Le principe général de la méthode consiste à établir trois critères d'homogénéité pour l'affectation d'un pixel lors du processus de la croissance des régions : un critère de comparaison globale, un critère de comparaison géographique et un critère de

priorité [18]. Le résultat de la segmentation est l'ensemble des régions recherchées avec des petites régions incarnant le bruit ou des régions sans importance sur le plan information (figure 6a).

La segmentation est affinée par une succession d'opérations morphologiques consistant en un ensemble d'érosion suivi d'un ensemble de dilatation pour éliminer les zones péninsules (figure 6b).

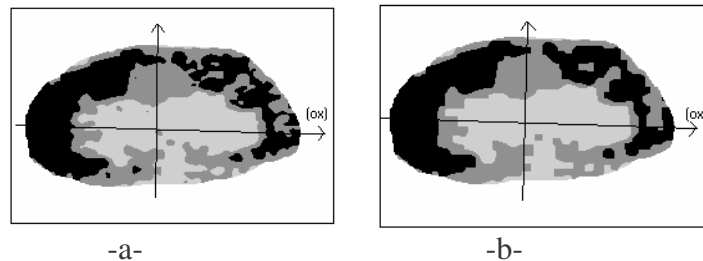


Figure 6. a) Résultat de la segmentation. b) Segmentation affinée.

### 3.3.4. Segmentation avec l'hypothèse de quatre régions

A titre expérimental et pour nous permettre de justifier le choix a priori de trois classes, nous avons testé la segmentation en quatre classes (figure 7). L'histogramme modélisé par quatre gaussiennes est mal recouvert par ces dernières. De plus, la quatrième gaussienne crée une zone fictive représentant la zone de flou qui existe entre l'hyperéchogénicité de la zone centrale et l'échogénicité des zones médullaires. Ainsi la correspondance entre la segmentation et la répartition écho-anatomique devient difficile à interpréter et sans apport intéressant. Par conséquent, le maintien de l'hypothèse de l'existence de trois niveaux d'échogénicité correspondant aux trois régions principales est justifié.

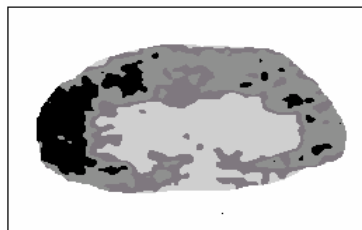


Figure 7. Segmentation avec l'hypothèse de 4 classes

### 3.4. Caractérisation des régions par la forme et la position

L'avantage de ce travail est de définir des variables structurelles sur l'image échographique du rein permettant la quantification et par conséquent, la caractérisation structurelle de la texture [21], [22] rénale à partir des images échographiques, afin d'automatiser l'évaluation de l'état du rein.

#### 1) La surface 1 : (surf1)

Ce paramètre permet la quantification de la zone vitale de la corticale. Elle dépend de l'hydratation du rein et est importante lorsque l'activité du rein est normale.

#### 2) La surface 2 : (surf2)

Ce paramètre rend compte de la taille des régions données par le deuxième mode. Elle donne une idée sur l'évolution de la similarité entre la zone centrale et la corticale. Les deux valeurs extrêmes, faibles et élevées, peuvent être l'indication d'une anomalie.

#### 3) Proportion de la surface 1 par rapport à la surface totale : ( surf1/surf2)

Ce paramètre donne une idée sur le taux d'occupation des zones de la corticale différenciable par rapport à la zone centrale. Ce n'est pas une information redondante de l'attribut **surf1** qui donne une valeur sans référence.

#### 4) Proportion de la surface 1 par rapport à la surface 2 : ( surf1/surf2)

Cette quantité doit décroître quand les zones pyramidales et les portions hydratées de la corticale commencent à intégrer le deuxième mode en gagnant de l'échogénicité. Ce phénomène a lieu dans le cas de pathologie des glomérules.

#### 5) Diamètre : (diam)

Ce paramètre dépend de la segmentation manuelle de la région d'intérêt qui est le rein. Elle est obtenue en calculant la distance maximale entre deux points appartenant au contour défini manuellement. Cependant, elle rend compte de la taille du rein qui devient petit dans le cas d'une insuffisance rénale chronique (stade avancé). Sa valeur est calculée d'une manière semi-automatique car le contour est estimé par l'opérateur.

#### 6) Epaisseur : (epais)

Ce paramètre dépend de la segmentation manuelle de la région d'intérêt. Elle est donnée par la longueur de la plus grande corde perpendiculaire au diamètre. Cependant, elle rend compte de la taille du rein qui devient petit dans le cas d'une insuffisance rénale chronique (stade avancé). Sa valeur est calculée d'une manière semi-automatique car le contour est estimé par l'opérateur.

#### 7) Le rapport diam/epais : indic

Ce paramètre constitue un indicateur sur l'état du rein à partir de sa forme. Une valeur proche de 2 constitue la valeur normale.

#### 8) Projection sur l'axe horizontal : proj1

Ce paramètre est obtenu en faisant une projection sur l'axe (Ox) de tous les points appartenant aux régions segmentées. Sa valeur (de cette variable) est donnée par le comptage de tous les points de projection sans compter un point plus qu'une fois. Cet indicateur donne une information sur la distribution de ces régions dans le rein.

### 9) rapport proj1/diam :

Cette quantité donne une idée sur la présence des zones vitales en se référant au diamètre du rein.

### 10) surface de la zone centrale : surf 3

Cette quantité permet de quantifier la présence sur l'image de la zone représentant la zone centrale.

## 3.5. Résultats de l'analyse structurale

Pour illustrer la portée de notre contribution, nous donnons les valeurs des attributs calculés sur trois groupes (tableau 2): 10 reins sains adultes, 10 reins sains jeunes, 10 reins pathologiques (glomérulonéphrites).

	surf1	diam	Epais	indic	Proj1	Proj1/diam	Surf2	Surf1/surf 2	Surf1/surft	Surf3
Moy.	4.33	6.76	3.17	2.11	3.88	0.51	6.45	0.54	0.29	4.53
Var. std	0.65	0.39	0.12	0.07	0.74	0.17	1.77	0.17	0.12	0.51
CoeVar %	15.0	5.76	3.78	3.31	19.0	33.3	27.4	31.4	41.3	11.2

-a-

	surf1	diam	epais	indic	Proj1	Proj1/diam	Surf2	Surf1/surf2	Surf1/surft	Surf3
Moy.	2.32	5.41	2.12	2.43	1.97	0.31	5.25	0.31	0.17	5.02
Var. std	0.57	0.69	0.46	0.21	0.58	0.12	2.05	0.12	0.08	1.31
CoeVar %	24.5	12.7	21.6	8.6	29.4	38.7	39.0	38.7	47.0	26.0

-b-

	surf1	diam	epais	indic	Proj1	Proj1/diam	Surf2	Surf1/surf2	Surf1/surft	Surf3
Moy.	3.53	5.16	2.47	2.06	3.48	0.63	4.65	0.75	0.37	4.02
Var. std	0.65	0.73	0.32	0.18	0.61	0.19	1.21	0.16	0.09	0.51
CoeVar %	18.4	14.1	12.9	8.7	17.5	30.1	26.0	21.3	24.3	12.6

-c-

**Tableau 2.** Récapitulatif des résultats obtenus sur les attributs proposés : a) reins sains adultes. b) reins pathologiques (glomérulonéphrite). c) reins sains jeunes.

D'après les valeurs obtenues sur les attributs, (surf1, proj1, surf1/surf2, surf1/surft), on remarque que la zone comprenant les pyramides de Malpighi et les régions de la corticale fortement hydratées sont très présentes chez les sujets sains (adultes et jeunes) alors qu'elles diminuent chez les sujets présentant une pathologie. La forte valeur du paramètre surf3 chez les sujets présentant une pathologie confirme la mort des glomérules présentant des régions réfléchissantes.

La dispersion des valeurs obtenues semble être due aux conditions d'acquisition qui ne peuvent pas être parfaitement standardisées par rapport à plusieurs paramètres (physiologiques et physiques). Cette dispersion augmente pour les sujets jeunes et pathologiques. En effet, pour les sujets malades, cette dispersion peut s'expliquer par le stade de la maladie qui change d'un patient à un autre. Pour les sujets jeunes, le rein est toujours en développement et il se caractérise par une grande vitalité qui varie d'un rein à un autre. Cette dispersion est très remarquable sur les attributs (surf1, proj1, surf1/surf2, surf1/surft) apportant une information sur la corticale. Cette région composée de glomérules est très sensible puisque ces derniers sont des filtres du sang.

---

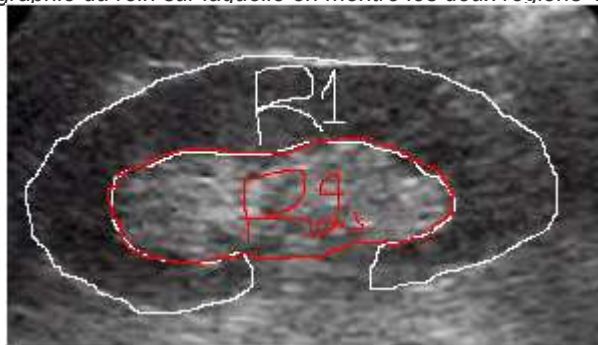
## 4. Analyse de texture

### 4.1. Caractérisation du rein

Sur une bonne échographie d'un rein normal, on peut distinguer, visuellement à l'œil nu, deux textures homogènes qui correspondent à deux régions différentes :

- La corticale qui forme une région homogène contenant le cortex. Cette région est notée par région R1 dans la figure 8.
- La zone centrale (pyélovasculaire) contenant les sinus, calices et vaisseaux du rein notée par la région R2 dans la figure 8.

**Figure 8.** Echographie du rein sur laquelle on montre les deux régions homogènes



C'est dans ce sens que nous développons une analyse statistique de la texture de l'image échographique du rein afin de la caractériser par des descripteurs découlant de l'analyse de texture (les régions de différentes échogénicité précitées) et établir la classification d'un ensemble d'images pour valider ce point de vue. En effet, une contribution dans ce sens [3] considère toute la coupe du rein comme une seule région d'intérêt.

La caractérisation de l'image échographique du rein par des descripteurs statistiques de texture en considérant comme région d'intérêt tout le rein peut présenter des inconvénients pour les raisons suivantes:

- La non reproductibilité des images fait que les attributs estimés varie d'une manière significative d'une acquisition à une autre par le cumule de variations élémentaires au niveau des structures composant le rein.

- Les structures considérées comme homogènes (corticale et centrale) correspondent a deux régions dont le fonctionnement sont totalement différents. Par conséquent, il est évident que les contenus informationnels soient différents dans les deux régions.

- Une évaluation de l'état des glomérules peut se faire par une analyse de texture de la corticale en définissant sur celle-ci une région d'intérêt. De la même manière, l'analyse exclusive de la zone centrale peut être suffisante pour renseigner sur l'état du rein pour certaines pathologies

Par conséquent, la caractérisation du rein en analysant indépendamment les deux régions précitées qui recouvre le rein (la corticale R1 et la zone centrale R2 : figure 8) constitue une solution qui va permettre par la même occasion de mesurer l'apport informationnel exclusif des deux régions. Cet apport informationnel qu'on va mesurant avec l'apport informationnel de la région R3 ( $R3 = R1 \cup R2$ ) contenant tout le rein.

Cependant la non uniformité des régions R1, R2 et R3 représente un obstacle devant l'application de plusieurs méthodes statistiques d'analyse de texture. En conséquence, nous étions obliger de chercher une méthode automatique optimale permettant l'extraction de régions uniformes représentatives des régions R1, R2 et de la région globale  $R3 = R1 \cup R2$ .

Dans la suite, nous présentons l'approche qui va nous permettre d'évaluer les méthodes statistiques dans la caractérisation de la texture du rein sur une image échographique.

La comparaison des résultats de la classification d'un ensemble de sujets appartenant à différentes classes (jeunes, normal, pathologique) permettrait d'en déduire si le rein peut être caractérisé seulement par l'une de ses régions vitales (R1 ou R2) ou si l'apport informationnel des deux régions ( $R3 = R1 \cup R2$ ) est nécessaire.

### 4.2. Approche utilisée

Les structures internes du rein reste non segmentées car il est difficile de limiter les organes qui changent d'apparence en cas de pathologie.

En supposant que le rein est symétrique sur une coupe frontale idéale, notre approche consiste à modéliser la zone centrale par une ellipse (figures 9 et 10) dont le centre est celui du rein, qui peut être estimée par l'équation suivante :

$$\|A_1A_1'\| = \text{Max}\{\|XY\| / X \text{ et } Y \in \mathfrak{S}\} \quad \text{Où } \mathfrak{S} \text{ est le contour limitant le rein.}$$

Les dimensions de l'ellipse sont obtenues d'une manière expérimentale en évaluant les rapports  $dx = AA' / AA_1$  et  $dy = B_1B / B_1C$  sur différentes images. Les résultats sont illustrés sur le graphe (Graphe 1).

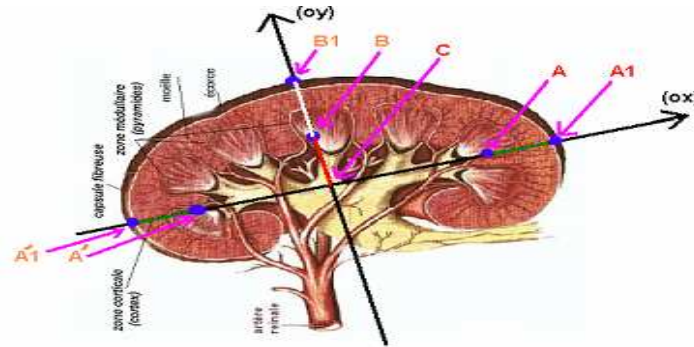
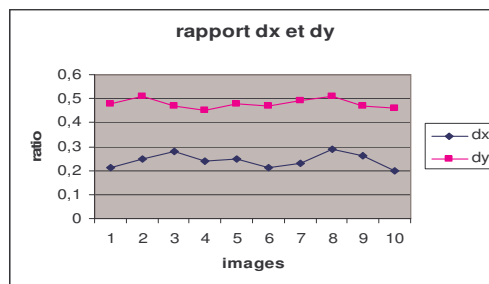


Figure 9. Modélisation du rein

Le calcul de ces rapports de distance sur un ensemble d'images de sujets sains donne une stabilité de ces facteurs autour d'une moyenne de 0.24 pour dx et 0.48 pour dy comme le montre le graphe suivant.



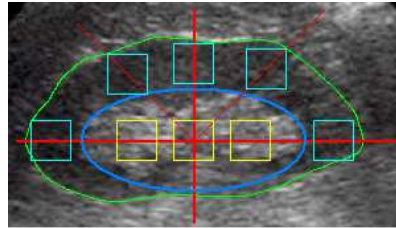
Graphe 1. Distance dx et dy

Par conséquent, la détection du grand axe Ox donne le petit axe Oy sachant que c'est la droite perpendiculaire à Ox et passant par le centre C du segment  $[A_1 A_1']$ .

Les différents calculs donnent :

$$AC = \frac{A_1 A_1'}{2.(1 + 2.dx)} \quad \text{et} \quad BC = B_1 C(1 - dy)$$

Cette approximation de l'ellipse modélisant la zone centrale du rein est d'une grande importance, car il nous permet d'analyser la région glomérulaire et la région pyélovasculaire. L'analyse de texture de ces régions doit se faire sans perte d'information au niveau de ces régions. C'est pour cela que nous avons décidé d'analyser la zone corticale en considérant 5 zones d'intérêt 32x32 uniformément réparties, obtenues par un balayage à 0°, 45°, 90°, 135° et 180°. Pour la région centrale nous avons choisi 3 zones uniformément réparties (figure 9).



**Figure 10.** Zones d'intérêt 32x32

La région corticale est donnée par  $R_1 = \prod_{i=1}^5 R_{1,i}$  et la région centrale par  $R_2 = \prod_{j=1}^3 R_{2,j}$ .

Un ensemble d'approches pour l'analyse de texture est proposé pour cette application afin de voir si l'information apportée par l'une des deux régions suffit pour caractériser le rein ou si l'analyse des deux régions  $R_3 = R_1 \cup R_2$  est indispensable.

### 4.3. Les statistiques du premier ordre

Les statistiques du premier ordre sont estimées sur les niveaux de gris sans prendre en compte leur distribution relative. Beaucoup d'attributs sont proposés : tels que les moments et moyennes d'espace ainsi que les attributs qu'on peut extraire de l'histogramme de niveau de gris [3], [23]. Pour caractériser l'image de texture du rein à partir des deux régions, nous considérons, en plus des attributs calculés (la moyenne, la



variance, les moments...), un ensemble d'attributs avec lesquels nous exprimons la force relative d'une région par rapport à une autre. Il s'agit de la différence des moyennes et du rapport des moyennes.

#### 4.4. Les statistiques du second ordre

Les statistiques du second ordre prennent en compte la distribution spatiale de deux pixels. Haralick [25], [26] propose un ensemble de 14 attributs statistiques (entropie, contraste...) calculés à partir de la matrice des cooccurrences dont les éléments représentent l'estimation de la probabilité de transition d'un niveau de gris à un autre selon une direction donnée avec une distance inter pixels bien définie.

L'élément  $P_{\theta,d}(a,b)$  de la matrice de cooccurrence représentent le nombre de points de niveau de gris  $a$  ayant pour voisin un point de niveau de gris  $b$  à la distance  $\vec{d} = (dx, dy) = (d \cos \theta, d \sin \theta)$ .

Dans notre travail, nous annulons la dépendance en orientation [27] par la combinaison de toutes les matrices  $P_{\theta,d}$  pour une distance donnée  $d$  (dans notre application  $d=4$ ) en une seule matrice normalisée  $P_d$  :

$$P_d = \left( \sum_{\forall \theta} P_{\theta,d} \right) / 4 \quad \theta = 0^\circ, 45^\circ, 90^\circ, 135^\circ$$

Dans l'analyse de la région  $R_1$ ,  $R_2$  et  $R_3$ , nous avons la matrice de cooccurrence donnée par :

$$P_d(R_1) = P_d(R_{1,1}) + P_d(R_{1,2}) + P_d(R_{1,3}) + P_d(R_{1,4}) + P_d(R_{1,5})$$

$$P_d(R_2) = P_d(R_{2,1}) + P_d(R_{2,2}) + P_d(R_{2,3})$$

$$P_d(R_3) = P_d(R_1) + P_d(R_2)$$

#### 4.5. Analyse multi-résolution

La difficulté principale des méthodes présentées est le manque d'outils adéquats capables de caractériser efficacement la texture sur différentes échelles.

Les développements récents dans l'analyse spatiale-échelle (ou fréquentielle) telle que la transformation de Gabor, la distribution de Weigner et la transformation d'ondelettes TO, ont fourni un nouvel ensemble d'outils analytiques multi-résolution. L'idée fondamentale dans le principe des ondelettes est la capacité d'analyser le signal à différentes échelles ou résolutions. La procédure dans l'analyse en ondelettes utilise

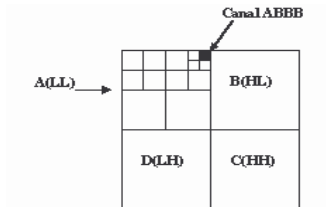
une fonction ondelette prototype appelée ondelette mère, donnée sur différentes échelles [28], [29], [30]. Cette vision multi-échelle ou multi-résolution de l'analyse de signal est l'essence de la transformation d'ondelettes.

La théorie des paquets d'ondelettes, qui est une variante de la transformation par ondelettes, a été motivée par la spécificité des signaux « naturels ». La décomposition par paquets d'ondelettes se réalise comme dans la formulation de base par une décomposition en ondelettes mais s'effectue, dans le cas d'une image par exemple, à la fois sur le signal d'approximation et sur le signal de détail. Ce qui conduit à un arbre structuré (figure4) donnant le signal image sur les différents canaux de fréquences A(LL), B(HL), C(LH), D(HH).

Les fenêtres 32x32 ne peuvent subir qu'une seule décomposition car la taille des sous-images ne doit pas être inférieure à 16x16. Par conséquent, les attributs de texture définis sur chaque image 32x32 sont regroupés dans le vecteur des énergies moyennes calculées sur chaque sub-image  $[E(A), E(B), E(C), E(D)]$  avec en utilisant la norme  $l_1$ ,

$$E(X) = \frac{1}{N} \|X\|_1 = \frac{1}{N} \sum_{i,j} |x(i, j)|$$

où X est l'image représentant un domaine de fréquence.



**Figure 10.** Exemple de 4 niveaux de décomposition : le chemin du canal ABBB dans la représentation quadtree.

Le vecteur d'attributs calculé sur chacune des deux régions R1, R2 et R3 de l'image est :

$$H_1 = \left(\frac{1}{4}\right) \left[ \sum_{i=1}^5 E(A_{1,i}), \sum_{i=1}^5 E(B_{1,i}), \sum_{i=1}^5 E(C_{1,i}), \sum_{i=1}^5 E(D_{1,i}) \right]$$

$$H_2 = \left(\frac{1}{4}\right) \left[ \sum_{i=1}^3 E(A_{2,i}), \sum_{i=1}^3 E(B_{2,i}), \sum_{i=1}^3 E(C_{2,i}), \sum_{i=1}^3 E(D_{2,i}) \right]$$

$$H_3 = H_1 + H_2 = [H_{1,1} + H_{2,1}, H_{1,2} + H_{2,2}, H_{1,3} + H_{2,3}, H_{1,4} + H_{2,4}]$$

$$H_4 = H_1/H_2 = \left[ H_{1,1}/H_{2,1}, H_{1,2}/H_{2,2}, H_{1,3}/H_{2,3}, H_{1,4}/H_{2,4} \right]$$

#### 4.6. Analyse multifractale

L'analyse multifractale représente une généralisation de la théorie des fractals. L'approche consiste à calculer le spectre multifractal en utilisant la transformée de Legendre. Elle tire profit de la capacité du spectre multifractal de Legendre à opérer une discrimination entre les textures car de très bons résultats ont été obtenus dans la discrimination de textures naturelles par Piotr [31], en prouvant que la forme et la position du spectre multifractal reflètent des propriétés de la texture. La méthode utilisée pour calculer le spectre multifractal de Legendre ainsi que les attributs de texture qui découlent de cette approche sur une image de niveaux de gris sont largement détaillés dans [31].

#### 4.7. Résultats et discussion

L'utilisation d'un ensemble d'apprentissage de trois groupes de dix : jeunes, adultes, et pathologiques (glomérulonéphrites), a permis la création de 3 classes dans l'espace multidimensionnel dont les axes représentent les attributs. La classification par la méthode k-ppv (k-plus proches voisins) d'un ensemble de tests de trois groupes (25 jeunes sains, 25 adultes sains et 25 glomérulonéphrites) a donné un taux de classification de 86%.

Dans le tableau 3 sont illustrés les résultats de la classification relative aux différentes méthodes d'analyse de texture en utilisant comme région d'intérêt chacune des différentes régions R1, R2 ou R3.

R1		Classes attendues			
Approche	C. test	J	A	P	Taux
S. O. 1	J (15)	12	3	0	77.7%
	A (15)	4	10	1	
	P (15)	1	1	13	
S. O. 2	J (15)	10	4	1	71.7%
	A (15)	5	9	1	
	P (15)	0	2	13	
Ondelettes	J (15)	9	4	2	66.6%
	A (15)	3	11	1	
	P (15)	1	4	10	
Multifractal	J (15)	11	3	1	75.5%
	A (15)	3	10	2	
	P (15)	0	2	13	
Combinées	J (15)	12	3	0	80.0%

	A (15)	5	10	0	
	P (15)	0	1	14	

-a-

R2		Classes attendues			Taux
Approche	C. test	J	A	P	
S. O. 1	J (15)	8	6	1	62.2%
	A (15)	4	9	1	
	P (15)	0	4	11	
S. O. 2	J (15)	8	5	3	40.0%
	A (15)	6	5	4	
	P (15)	2	7	5	
Ondelettes	J (15)	8	6	1	42.2%
	A (15)	6	6	3	
	P (15)	2	8	5	
Multifractal	J (15)	9	5	1	57.7%
	A (15)	3	10	2	
	P (15)	2	5	7	
Combinées	J (15)	11	3	1	71.1%
	A (15)	6	9	0	
	P (15)	0	3	12	

-b-

R3		Classes attendues			Taux
Approche	C. test	J.	A.	P.	
S. O. 1	J (15)	12	3	0	80.0%
	A (15)	5	11	0	
	P (15)	0	2	13	
S. O. 2	J (15)	11	4	0	75.5%
	A (15)	4	10	1	
	P (15)	0	2	13	
Ondelettes	J (15)	9	5	1	71.1%
	A (15)	3	10	2	
	P (15)	1	1	13	
Multifractal	J (15)	10	5	0	77.7%
	A (15)	3	11	1	
	P (15)	0	1	14	
Combinées	J (15)	13	2	1	86.6%
	A (15)	3	12	0	
	P (15)	0	1	14	

-c-

**Tableau 3.** Résultats de la classification supervisée par la méthode des k-ppv d'un ensemble de sujets. a) en classifiant par analyse de la région R1 seule. b) en classifiant par analyse de la région R2 seule. c) en classifiant par analyse de la région R3.

C. test : classe de test.

J : jeunes, A : adultes, P : pathologiques.

S. O. 1 : statistiques du premier ordre.

S. O. 2 : statistiques du deuxième ordre.

Combinées : les quatre méthodes combinées.

Dans le tableau 3 sont illustrés les résultats de la classification relative aux différentes méthodes d'analyse de texture en utilisant comme région d'intérêt chacune des différentes régions R1, R2 ou R3.

Les attributs statistiques du 1<sup>er</sup> ordre et les attributs fractals sont les plus discriminants. La méthode d'analyse établie est performante avec la considération de la région R3 (l'union de la centrale et la corticale), ce qui prouve que nous avons besoin d'informations de tout le rein pour une bonne discrimination.

Les résultats sont moins bons en tenant compte uniquement de la région R1 et très mauvais en considérant la seule région R2. L'explication en est que l'analyse de la corticale permet de renseigner sur l'état des glomérules car une pathologie rénale est dans la majorité des situations due à une défaillance au niveau des glomérules. En effet, la bonne vitalité des glomérules chez les sujets sains jeunes et la moins bonne vitalité chez les adultes sains sont à l'origine de la confusion qui existe entre ces deux groupes, quelle que soit la méthode d'analyse de texture utilisée pour la discrimination alors que la distinction du groupe pathologique est remarquable. La taille de la base de données et le type de pathologie qu'elle contient sont des facteurs déterminants.

Nous avons besoin d'introduire d'autres pathologies afin de pouvoir construire les classes correspondantes et généraliser le système. Cependant, les perspectives de notre travail consistent à améliorer la base de données d'images, de façon à ce qu'elle contienne d'autres pathologies rénales pour pouvoir automatiser le diagnostic du rein à partir d'images échographiques. Pour cette raison, nous n'avons pas accordé une grande importance à la sélection des attributs étant donné qu'on risque d'exclure des attributs qui ont un pouvoir discriminant dans la classification d'images appartenant à une base de données plus grande.

---

## 5. Bibliographie

- [1] B.V Levienaise-Obadia and A.H. Gee, "Adaptive Segmentation Of Ultrasound Images" , in *Proceeding of th 1997 British Machine Vision Conference*, Volume: 1, page 202-211, Colchester , September 1997.
- [2] W.J. Yao, Y.N. Sun, J.C. Chang, and J.S. Lee, "Three-Dimensional Reconstruction of Kidney from Ultrasonic Image", *The Journal of Medical Informatics*, No 5, pp.29-50, June 1997.

- [3] **K.Bommanna Raja, M. Ramasubba Reddy, S. Swarnamani and S. Suesh**, “Study on Ultrasound Kidney Images for Implementing Content Based Image Retrieval System using Regional Gray-Level Distribution”, *Proc. of Intl. Conference*, Italy, pp.1-4, 2003.
- [4] **Francis S. Well**, “*Précis d’échographie Digestive et Rénale : Deuxième partie échographie rénale*”, Editions VIGOT, 1991.
- [5] **AT Rosenfield, KJ Taylor, M Crade and CS DeGraaf**, “Anatomy and pathology of the kidney by gray scale ultrasound”, *Radiological Society of North America*, Radiology vol 128, pp. 737- 744, 1978.
- [6] **H Hricak, TL Slovis, CW Callen, PW Callen and RN Romanski**. "Neonatal kidneys: sonographic anatomic correlation". *Radiological Society of North America*, Radiology vol 147, pp. 699- 702, 1983.
- [7] **Hong Zhu, Keiji Tanigushi, Sadakazu Watanabe, Yutaka Nakano, XiaoMong Zhang**, “Extraction of Renal Glomerular Regions Using a Non-linear Difference Filter and Region-estimation Model”, *Medical Imaging Technology*, November, vol 17, N° 6, pp. 669-680, 1999.
- [8] **C.H. Wu, and Y.N. Sun**, “Segmentation of acute pyelonephritis area on kidney SPECT images using binary shape analysis”, *Proceedings of SPIE, Medical Imaging 1999 Image Processing*, San Diego, California, vol. 3661, 1999.
- [9] **J.D. Revell, M. Mirmehdi, D. McNally**, “Applied review of ultrasound image feature extraction methods”, *University of Bristol. MUIA* 2002.
- [10] **P. Perona and J. Malik**, “Scale-space and edge detection using anisotropic diffusion”, *IEEE Transactions on Pattern Analysis and Machine Intelligence*, 12(7), pp. 629–639, July 1990.
- [11] **Black, M. J., Sapiro, G., Marimont, D., Heeger, D.**, “Robust anisotropic diffusion”, *IEEE Transactions on Image Processing*, Special issue on Partial Differential Equations and Geometry Driven Diffusion in Image Processing and Analysis, 7(3), pp. 421-432, March 1998.
- [12] **G.I. Sanchez-Ortiz, D. Rueckert and P. Burger**, “Knowledge-based tensor anisotropic diffusion of cardiac MR images”, *Medical Image Analysis*, 3(1), pp.77-101, 1999.
- [13] **Bayram E., Ge Y., Wyatt CL**. “Confidence Based Anisotropic Filtering of Magnetic Resonance Images”, *IEEE EMBS Magazine*, September-October 2002.
- [14] **Khaled Z. Abdel-Monem, Abou-Bakr M. Youssef and Yasser M. Kadah**, “Real-time speckle reduction and coherence enhancement in ultrasound imaging via nonlinear anisotropic diffusion”, *IEEE Trans. on Biomedical Engineering*, vol. 49, no. 9, pp. 997-1014, Sept. 2002.
- [15] **Yongjian Yu, Scott T. Acton**, “Speckle Reduction Anisotropic Diffusion”, *IEEE Transactions On Image Processing*, Vol. 11, No. 11, November 2002.

- [16] **Lamy Francis**, "Segmentation d'images de résonance magnétique : estimation de paramètres pour la modélisation de distribution d'intensité", Thèse, Laboratoire LTS, EPFL, Lausanne, 2000.
- [17] **Marcos Martín and Carlos Alberola**, "A Bayesian Approach to in vivo Kidney Ultrasound Contour Detection Using Markov Random Fields", *Proceedings of the 5th International Conference on Medical Image Computing and Computer-Assisted Intervention-Part II (MICCAI2)*, Springer-Verlag, pp. 397-404, 2002.
- [18] **Xiaohui Hao, Charles Bruce, Cristina Pislaru and James F. Greenleaf**, "A Novel Region Growing Method for Segmenting Ultrasound Images", *IEEE Ultrasonics Symposium*, vol. 2, pp. 1717-1720, 2000.
- [19] **Fenster A, Ding, M, Wang Y, Hu N, Ladak H, Li G, Cardinal N, Downey D**, "Visualization and segmentation techniques in 3-D ultrasound images", Computer vision beyond visible image. Springer Verlag. In Press: 2002.
- [20] **D. Ziou, B. Wrobel-dautcourt**, "Filtres récursifs pour la détection de contour " lignes de crêtes " et "marches" ", *12ème Colloque GRETSI-JUAN-LES-PINS*, 16 Juin 1989.
- [21] **David Colin**, Analyse et Caractérisation d'images de texture : Application aux images Radiographiques d'os Trabéculaires ", Thèse de Doctorat, Université des Sciences et Techniques de Lille, 19 mai 1995.
- [22] **M. Vanrell, J. Vitrià, X. Roca.**, "A General Morphological Framework for Perceptual Texture Discrimination based on Granulometries", *Technical Workshop on Mathematical Morphology and its Applications to Signal Processing*, Barcelona 12-14, May 1993
- [23] **Yasser M. Kadah, Aly. A. Farag, Jacek M. Zurada, Ahmed M. Badawi, and Abou-Bakr M. Youssef**, "Classification algorithms for quantitative tissue characterization of diffuse liver disease from ultrasound images", *IEEE Trans. Medical Imaging*, vol. 15, no. 4, pp. 466-478, August 1996.
- [24] **C. K. Seong, S. H. Kim, J. S. Lee, K. H. Kim, J. S. Sim, and K.-H. Chang**, "Hypoechoic Normal Renal Sinus and Renal Pelvis Tumors: Sonographic Differentiation", *J. Ultrasound Med.*, September 1, 2002; 21(9): 993 - 999.
- [25] **Haralick, R. M.**, "Statistical and structural approaches to texture", *Proceedings of the IEEE*, Vol. 67, No. 5, May pp. 786-804, 1979.
- [26] **R. Haralick, K. Shanmugan et I. Dinstein**, "Textural features for image classification", *IEEE Trans. on SMC*, vol.3, No6, 610-621, 1973.
- [27] **Russel E. Muzzolini**, "A Volumetric Approach to segmentation and Texture Characterisation of Ultrasound Images", Ph.D. Thesis, department of computer sciences, university of Saskatchewan, CANADA, 1996.
- [28] **S. Mallat**, "A Theory for Multiresolution Signal Decomposition: The Wavelet Representation", *IEEE Trans. Pattern Anal. and Mach. Intel.*, PAMI 11, 7, juillet, 1989.

- [29] N.-D. Kim and S. S. Udpa, "Texture Classification Using Rotated Wavelet Filters", *IEEE Transactions on Systems, Man, and Cybernetics, Part A*, Vol. 30, No. 6, pp. 100-106, 2000.
- [30] N.-D. Kim, V. Amin, D. Wilson, G. Rouse, and S. S. Udpa, "Multiresolutional Texture Analysis for Ultrasound Tissue Characterization", *Nondestructive Test Evaluation, Vol. 14*, pp. 201-215, 1998.
- [31] Piotr Stanczyk, P. Sharpe, "Classification of Natural Images from Shape Analysis of the Legendre Multifractal Spectrum", in *Dekking et al, Fractals: theory and Applications in Engineering*, pp. 67-79, Springer-Verlag, London, 1999.